

Schnelle und einfache Versorgung eines zahnlosen Unterkiefers mit JMP Mini•Zwei Implantaten


Ein Fallbericht von Dr. Michael Claar, Kassel

Die konventionelle prothetische Versorgung eines zahnlosen Unterkiefers mit Hilfe von rein schleimhautgetragenen Zahnersatz bringt in vielen Fällen sowohl für den Patienten als auch den Behandler suboptimale Ergebnisse. Die Fixierung der Totalprothese ist aufgrund der anatomischen Konstellation häufig nur unzureichend möglich. Für den Patienten bedeutet dies eine massive Einschränkung in Bezug auf Lebensqualität, Sicherheit beim Essen, Sprechen und Lachen. Die nachfolgende klinische Kasuistik stellt die Versorgung mit Mini-Implantaten der Firma JMP Dental dar.

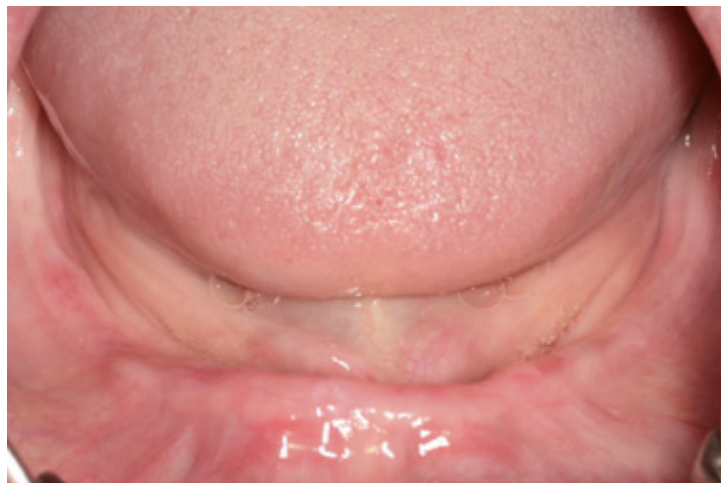Die JMP MINI•ZWEI Implantate sind Titan Grad 5-Implantate mit einer mikrorauen Oberfläche für die sichere Osseointegration und einer hochglanzpolierten Gingiva-Manschette für ein perfektes und natürliches Weichgewebs-Management. Sie besitzen ein speziell schlechte Knochenqualitäten designtes, sehr grobes selbstschneidendes Gewinde mit einer kleinen apikalen Fräskante und einem integrierten Kugelknopfanker mit entsprechendem Gegenstück (auswechselbares O-Ring-Attachement im Titangehäuse mit 2 Retentionsstärken). Die Besonderheiten bestehen in einem dreifach Mikrogewinde für den kortikalen Bereich zur besseren Druckeinleitung und einer Vergrößerung der Knochenkontaktfläche, einer stumpfen Implantatspitze sowie einem gröberen Kompressionsgewinde. Dadurch ist das Implantat besonders für den Oberkiefer und schlechte Knochenqualitäten im Unterkiefer geeignet.

Die Implantate haben einen Durchmesser von 2,5 mm und weiten sich bis zur polierten Gingivamanschette auf 3,0mm auf. Dieser Bereich ist 2mm hoch und trägt zur optimalen Krafteinleitung in die Kortikalschicht ein dreifach Mikrogewinde. Die JMP MINI•ZWEI Implantate sind in den Längen 11,5, 13, und 15 mm erhältlich.

Zur Implantatbett-Bohrung gibt es Einmalbohrer mit verschiedenen Durchmessern (1,5, 1,7 und 2,0 mm), deren Verwendung von der Knochenqualität abhängt.



JMP•DENTAL
MINI•IMPLANTATE



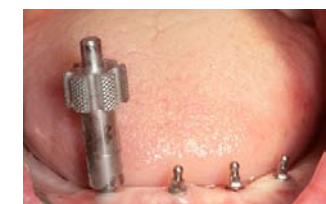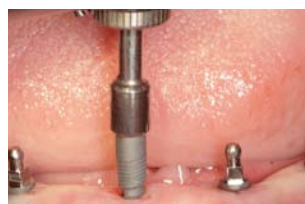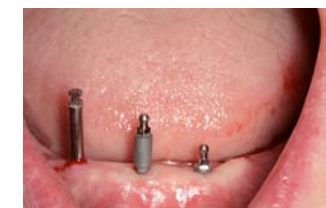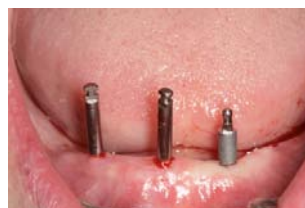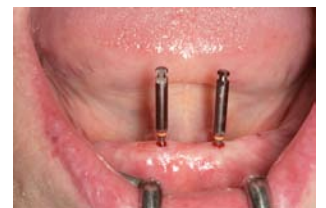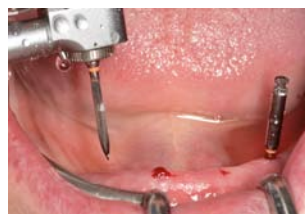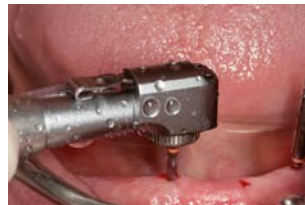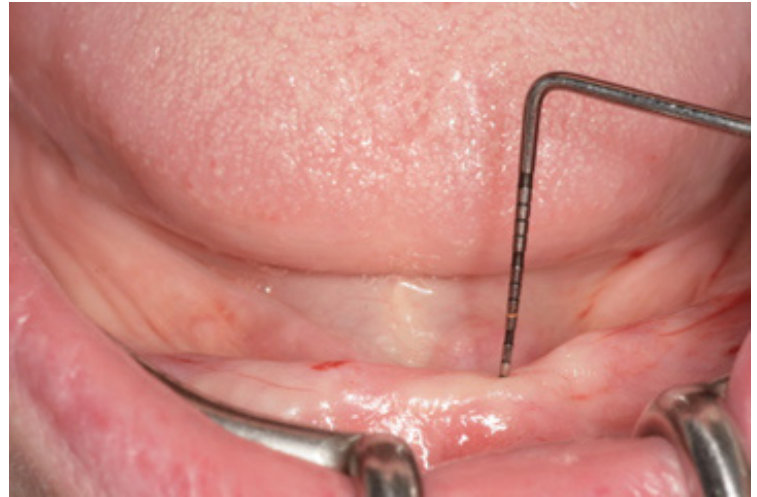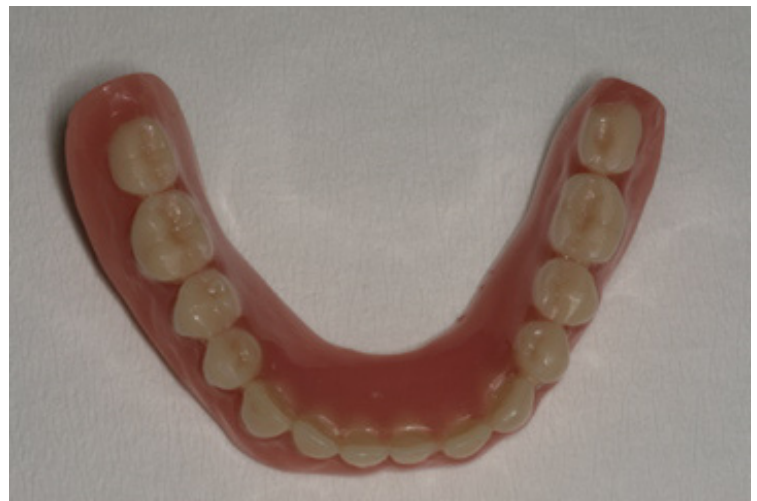Klinische Kasuistik:

Eine 62jährige Patientin stellte sich zur Beratung in unserer Implantatsprechstunde vor. Sie trug seit 15 Jahren eine totale Prothese im Ober- und Unterkiefer und berichtete, dass sie massive Einschränkungen in Bezug auf Nahrungsaufnahme und Kauqualität hat. Im Beratungsgespräch wurden verschiedene Therapieoptionen mit ihr diskutiert. Das Hauptanliegen der Patientin war eine schnelle und sichere Fixierung ihres Zahnersatzes im Unterkiefer. Aus diesem Grunde wurde folgendes Therapieprozedere gewählt:

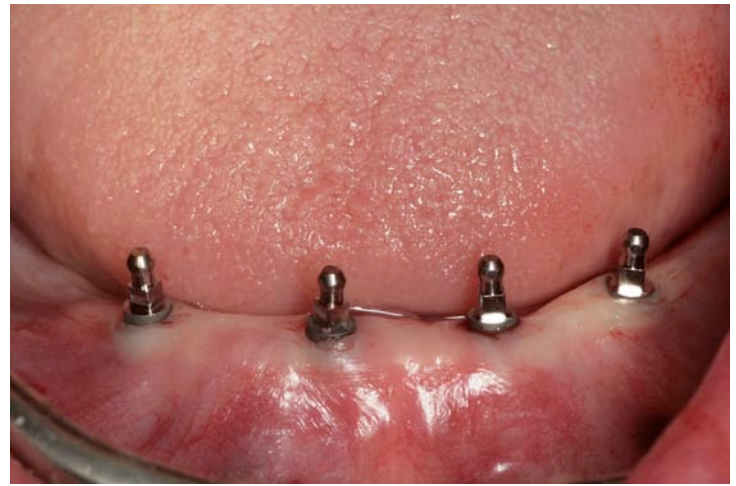
Insertion von vier JMP MINI•ZWEI Implantaten im interforaminalen Bereich des zahnlosen Unterkiefers mit fraktionierter Sofortbelastung. Nach der üblichen präoperativen Diagnostik und Modellanalyse wurden die Implantationsorte durch eine Corticalispunktation mit dem Cortical Drill der Firma JMP festgelegt. In diesem Fall wurde auf eine Inzision verzichtet, da sich ein ausreichend breiter Kieferkamm klinisch darstellte. Die Corticalispunktation legt zum einen den Implantatort und die Implantatachse fest zum anderen erhält der Behandler durch diese erste Bohrung wichtige Informationen über die Schleimhautdicke und die Knochenqualität.

Nach der Corticalispunktation erfolgt die maschinelle Aufbereitung der Implantatkavität mit dem ersten Spiralbohrer (1,5mm). Dabei sollte eine Geschwindigkeit von 600-700 Umdrehungen pro Minute mit steriler physiologischer Kochsalzlösung verwendet werden.

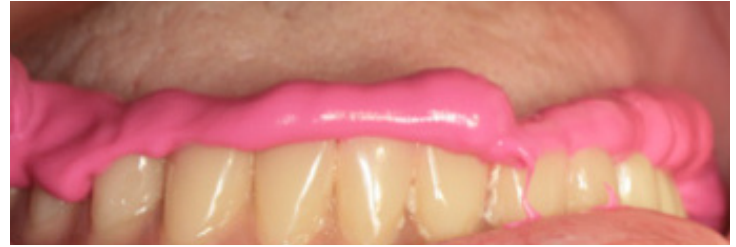Der Spiralbohrer verfügt über Bohrermarkierungen, so dass die Implantatlänge exakt festgelegt werden kann. In Abhängigkeit der Knochenqualität ist die Bohreranzahl zu wählen. Im D1-Knochen sollte die letzte Bohrung eine 2,0mm-Bohrung sein; im D2-Knochen letzter Bohrer mit dem Durchmesser 1,7mm. Nach Präparation der Implantatkavitäten erfolgt die Implantatinsertion. Die JMP MINI•ZWEI Implantate werden mittels eines Handrades in die Implantatkavität eingebracht.



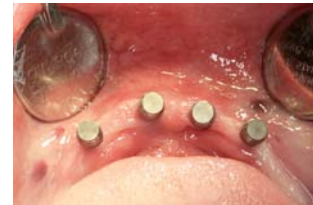Nachdem die Implantate nach ca. 5-6 Umdrehungen eine Primärstabilität erreicht haben, wird das Handrad gegen einen Einbringschlüssel ersetzt und mit diesem bzw. einer Drehmomentratsche in die finale Implantatposition gebracht. Dabei ist auf eine Vermeidung zu hoher Drehmomente zu achten. Idealerweise sollte ein Eindrehmoment von 35 Ncm erreicht werden.



Nachdem die chirurgische Phase abgeschlossen wurde, erfolgt die Anpassung der Prothetik. Zunächst wird im Labor die Prothese ausgeschliffen und im Mund werden die Matrizen auf die JMP MINI•ZWEI -Implantate aufgesetzt. Um eine Isolation der Implantate zu erreichen, ist es zwingend notwendig, Kofferdam zu verwenden, da es sonst zu einer Verbindung des Kunststoffes mit den Implantaten kommen kann.

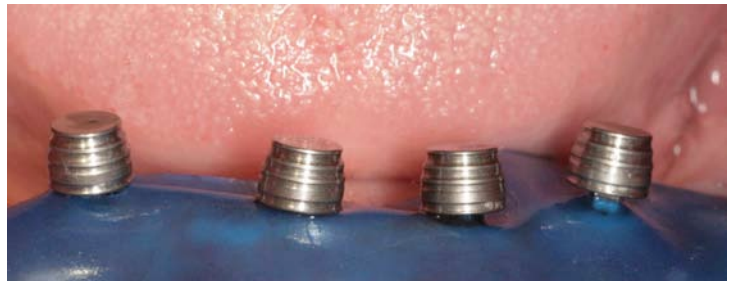

Nach mehrmaliger Einprobe und berührungsfreiem Sitz der Prothese über den Matrizen wird das Autopolymerisat in die Perforationen der Prothese eingefüllt. Nach Aushärtung des Kunststoffes wird die Prothese entnommen und im zahntechnischen Labor ausgearbeitet und poliert.



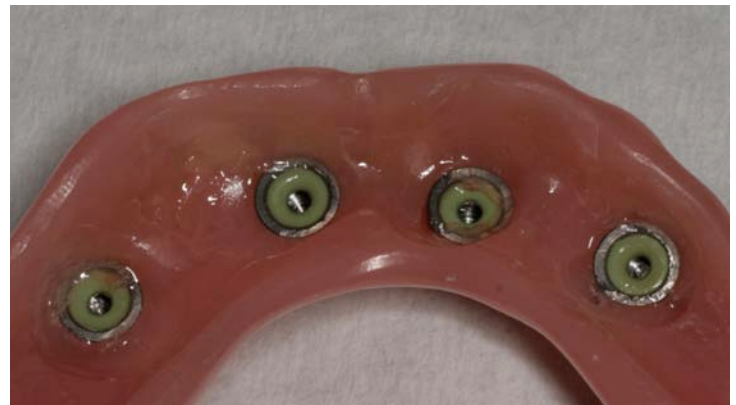Die Patientin erhielt nun nach ca. 1,5 Stunden einen implantatgetragenen Zahnersatz und wurde instruiert, für die ersten 4 bis 6 Wochen weiche Nahrung aufzunehmen, um die primäre Osseointegrationsphase nicht zu gefährden.

Zunächst wurden die grünen, weichen Matrizeinsätze verwendet. Diese sollten für ca. 12 Wochen getragen werden. Wenn der Patient über einen zu lockeren Prothesensitz klagt, können die schwarzen Einsätze verwendet werden.



Diskussion:

Das JMP-Implantatsystem zeichnet sich durch ein sehr durchdachtes, reduziertes, hochwertiges Instrumentarium aus. Dem Behandler stehen zwei unterschiedliche Implantatlinien zu Verfügung: einmal das MINI 1-Implantat mit dem Durchmesser 2,3 mm und das JMP MINI•ZWEI Implantat mit den Durchmessern 2,5 mm. Ich persönlich habe bislang nur das JMP MINI•ZWEI Implantat verwendet und komme mit diesem sehr gut sowohl im Ober- als auch im Unterkiefer zurecht. Aufgrund der speziellen Makrostruktur eignet sich das Implantat in allen Knochenqualitäten und erzielt auch im spongösen Knochen eine sehr gute Primärstabilität. Im extrem atrophien, corticalen Unterkiefer ist auf eine adäquate Dimensionierung der Implantatkavität zu achten, um zu hohe Drehmomente zu vermeiden. Man kann durch Zurückdrehen des Implantates unerwünschte Drehmomentwerte wirksam vermeiden.



Ein großer Vorteil der einteiligen Mini-Implantate ist es, dass man ohne aufwändige Inzisionen transgingival arbeiten kann. Dies bedeutet für den Patienten eine deutliche Verkürzung der Operationszeit, eine Reduktion des operativen Traumas und somit weniger Schmerzen und postoperative Komplikationen. Gerade bei Patienten die mit oralen Antikoagulantien behandelt werden, ist (natürlich unter Einbehaltung der international festgelegten Grenzwerte) dieses Therapieverfahren als sehr patientenfreundlich und schonend einzustufen.

Das in diesem Fall gewählte Flapless-Vorgehen ist nur angezeigt, wenn exakte anatomische Kenntnisse des Kiefers vorliegen. Insbesondere unter sich gehende Areale im lingualem Mandibulabereich, birgt die Gefahr in sich, dass es zu einer Perforation kommen kann. Aus der Literatur wissen wir, dass diese Perforationen mit lebensbedrohlichen Blutungen einhergehen können. Daher ist jedem Anwender dieser einfachen und schnellen Operationsmethode angeraten, die anatomischen Gegebenheiten präoperativ exakt zu evaluieren. Insbesondere im zahnlosen Unterkiefer kann die Schleimhautdicke erheblich variieren. Daher ist eine sorgfältige Festlegung der Bohrtiefe von entscheidender Bedeutung.

Fazit:

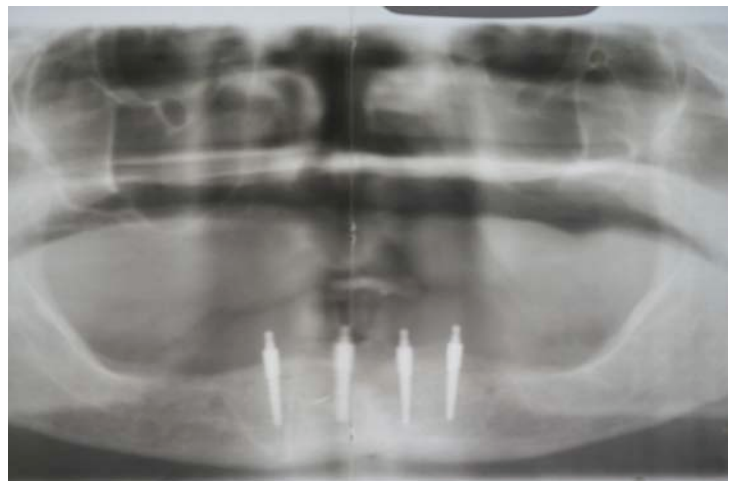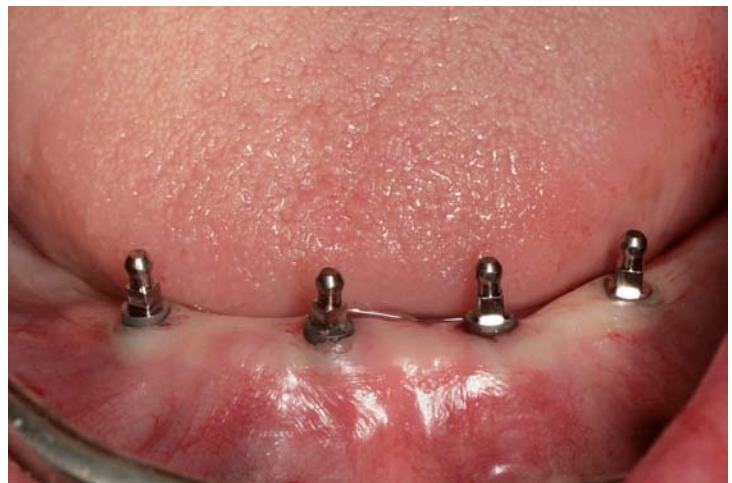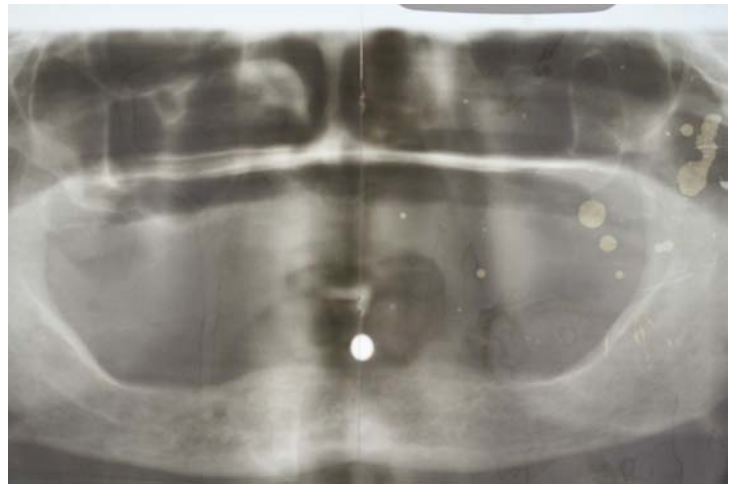Mit Hilfe des JMP MINI•ZWEI Implantates ist es dem Behandler möglich, sein Behandlungsspektrum enorm zu erweitern. Durch den schmalen Implantatdurchmesser und die Möglichkeit zur Sofortbelastung ist dieses Behandlungskonzept für viele Fälle geeignet, die mit konventionellen Implantaten nicht zufriedenstellend versorgt werden konnten.

Ich persönlich sehe das JMP MINI•ZWEI Implantatsystem als positive Ergänzung und Erweiterung zu den zweiteiligen Implantaten. Insbesondere durch die schnelle und für den Patienten schonende, minimalinvasive Operationstechnik ist es möglich, eine Vielzahl von zahnlosen Patienten für eine solche Therapie zu begeistern, die vorher Implantaten sehr skeptisch und zurückhaltend gegenüber standen.

Ich habe die Erfahrung gemacht, dass wir gerade älteren Patienten, die lange zahnlos waren, hiermit sehr wirksam und kostengünstig helfen konnten.

Das JMP MINI ZWEI Implantatsystem erfüllt die Patientenwünsche nach einer schnellen, schmerzfreien und sofort einsetzbaren Implantatversorgung.

Alles in allem ist es jedem Implantatologen zu raten, sich mit dieser modernen Form der Implantatologie auseinanderzusetzen, um dazu beizutragen, dass die Zahl der Totalprothesenträger in Deutschland abnimmt.



Verfasser:

Dr. Michael Claar
Fachzahnarzt für Oralchirurgie
Leipziger Str. 164
34123 Kassel