


Stegversorgung einer Vollprothese auf JMP Mini Eins Implantaten im Unterkiefer



JMP•DENTAL
MINI•IMPLANTATE

jmp-dental gmbh
Goldfinkstr. 14
45134 Essen
t 0201-41631
f 0201-41632
e: info@jmp-dental.de
w: jmp-dental.de

Fallbericht von Dr. Christian-Eiben Buns &
Dr. Britta Wengel & ZTM Michael Kleinitz, Leverkusen

Fallbeschreibung

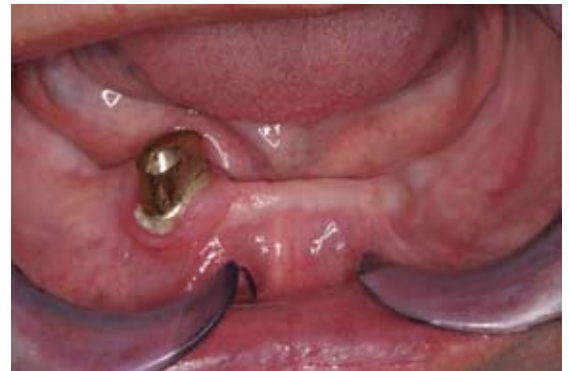Die heute 77-jährige Patientin verlor im Verlauf der letzten Jahre nach und nach ihre letzten Zähne im Ober- und Unterkiefer. Zum Zeitpunkt des Behandlungsbeginns war lediglich der Zahn 43 erhalten. Der Zahn 43 war wurzelkanalbehandelt und hatte eine Stiffteskokopkrone, die den Zahn in sich mehrfach gespalten hatte und damit insuffizient war. Die vorhandene Teleskoparbeit ist aus diesem Grund insgesamt als nicht erhaltungswürdig zu beurteilen. Da ein Erhalt der bisher getragenen Arbeit nicht zur Diskussion stand, hat die Patientin die Möglichkeit zwischen einer konventionellen Vollprothese des Unterkiefers und einer implantatgetragenen Lösung zu wählen. Die Patientin, die im OK eine Vollprothese ohne zusätzliche Retentionselemente erfolgreich trägt, wünschte im UK implantatgetragenen Ersatz, um weitestgehend die vorherige Stabilität und den Komfort, die durch die Teleskoparbeit erreicht worden ist, wiederherzustellen.

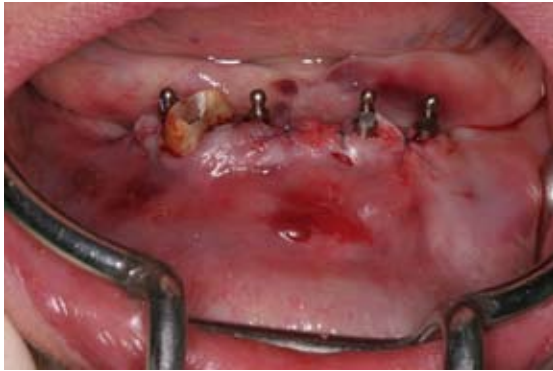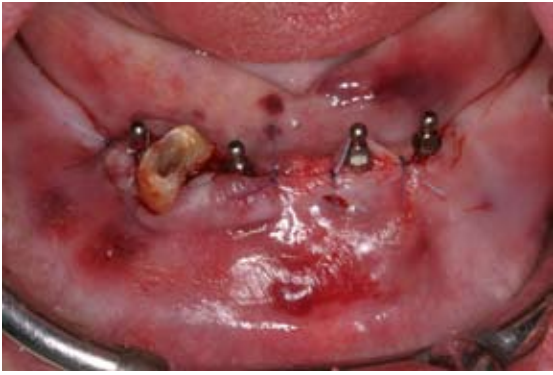Aufgrund der reduzierten Knochenbreite und des Wunsches der Patientin soweit wie möglich auf umfangreiche Knochenaugmentationen zu verzichten favorisierte ich die JMP Mini Eins Implantat-Lösung. Das einteilige JMP Mini Eins Implantat wurde in der Vergangenheit überwiegend als Druckknopfanker erfolgreich verwendet. In fast allen Fällen konnte so ein zufriedenstellendes Ergebnis für die Patientin erreicht werden.

In sehr seltenen Fällen, vor allem bei Patienten mit sehr großen Kaukräften und mit begrenztem vertikalen Knochenangebot kam es in der Vergangenheit zu Implantatverlusten, die nach Auswertung mit großer Wahrscheinlichkeit auf die hohe prothetische Belastung bei Einsatz vergleichbar kurzer 10mm und 13mm Implantate zurückzuführen sind.

Daher haben wir uns zusammen mit ZTM Michael Kleinitz Lösungsmöglichkeiten überlegt, die auch in der Implantologie mit klassischen Implantaten erfolgreich und bewährt sind. Zur Erhöhung der Stabilität der Implantate bei gleichzeitigem Erhalt oder sogar Verbesserung der Retentionskräfte der JMP Mini Eins Implantate mit einer Stegkonstruktion zu kombinieren.

Zu diesem Zweck wurde mit dem Hersteller Kontakt aufgenommen, um spezielle Teile für eine erfolgreiche Versorgung herstellen zu lassen. Das Bild rechts zeigt die ausbrennbaren Kunststoffkappchen, die sowohl als Abdruckhilfe (verdrehgesichert) als auch als anmodellierbarer Stegpfosten eingesetzt werden können.





Chirurgischer Teil

Der chirurgische Teil der Behandlung erfolgte unter Lokalanästhesie. Es wurde eine krestale Inzision mit vorsichtiger Lappenpräparation durchgeführt. Dabei wurden auf Entlastungsschnitte im Bereich der Foramina mentale verzichtet. Die chirurgische Orientierung konnte ausreichend durch das im Vorfeld hergestellte DPG der Extraktionsalveolen und die Freilegung der Foramina mentale hergestellt werden.

Für die Stegkonstruktion war es von großer Wichtigkeit die distal positionierten Implantate soweit wie möglich in die Positionen 34 und 44 zu platzieren um einen ausreichend langen Steg herzustellen. Nach durchgeführter Weichteilpräparation wird abschließend entschieden die Implantate in Regio 34 und 32 sowie 42 und 44 zu inserieren. Dies stellt die optimale Positionierung dar. Dabei wurde vor allem darauf geachtet die Implantate möglichst parallel zu setzen.

Die Pilotbohrung für die JMP Mini Eins Implantate wurde mit dem 1,5mm Einmalbohrer durch alternierende drucklose Bewegung mit einem doppelt reduzierten Winkelstück bei einer maximalen Geschwindigkeit von 600 U/min unter ausreichender Spülung mit isotonischer Kochsalzlösung durchgeführt.

In einem zweiten Schritt erfolgte die Erweiterung des Implantatbettes mit dem 1,7mm Bohrer, wobei darauf geachtet wurde, dass der Erweiterungsbohrer nur zu ca. 50 % der geplanten Implantatlänge versenkt wird. Diese Erweiterung ist ausschließlich dann nötig, wenn es sich um einen D1/D2-Knochen handelt, dessen Härte ein Einbringen der Implantate ohne Aufbringen zu großer Kräfte mit der Gefahr einer Drucknekrose oder gar eines unfreiwilligen Bone-Splitting vermeidet. In diesem Fall wurden zwei 15mm lange und zwei 13mm lange, 2,3mm dicke JMP Mini Eins Implantate verwendet. Die entsprechende Länge ist an den Markierungen der Bohrer ersichtlich.

Durch die Verwendung des 1,5mm Bohrers war es möglich die Implantate unter Eindrehen mit zwei Fingern durch den werkseitig am Implantatkopf adaptierten Applikator (ICS – Implant Carrier System) steril ohne aufwendiges Anbringen zusätzlicher Eindrehhilfen einzubringen. In die Regio 32 wurde dabei der Druck so stark, dass das Implantat durch gezielte rechts – links Drehungen nach dem Prinzip zwei vor und eins zurück langsam weiter versenkt wurde bis es die geplante Einbringtiefe erreicht hat. Dies dient dazu den hohen Druck abzubauen, um den Knochen zu entspannen und eine Überkompression mit den negativen Folgen zu vermeiden.

Zum weiteren Eindrehen steht ein Eindrehschlüssel zur Verfügung, mit dem sich ein zwar kontrolliertes, aber höheres Drehmoment realisieren lässt. Alternativ steht ein Winkelstückadapter zur Verfügung. Allerdings liefert das Setzen von Hand ein besseres Feedback und erhöht die Kontrolle der Eindrehkräfte und somit die Sicherheit.



Alle vier Implantate erreichten eine sehr gute Primärstabilität.

Nach erfolgter Implantation wird das OP-Gebiet spannungsfrei mit 5.0 fs2 Prolene Nähten verschlossen, so dass lediglich die Kugelköpfe der JMP Mini Eins Implantat die Gingiva durchdringen. Nachdem eine komplette Blutstillung des OP-Gebiets erreicht war, wurde die Interimsprothese durch eine weich bleibende Unterfütterung modifiziert und eingebracht.

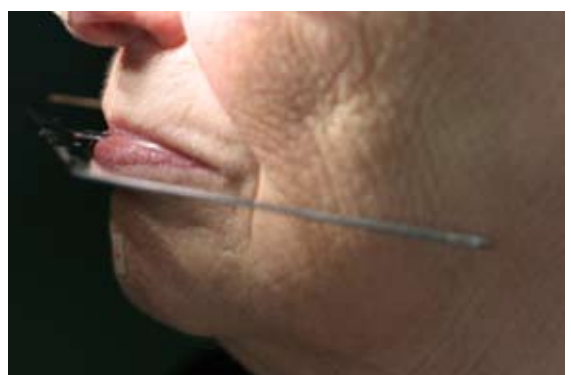
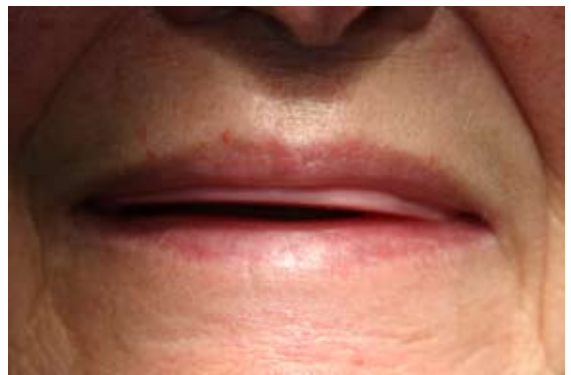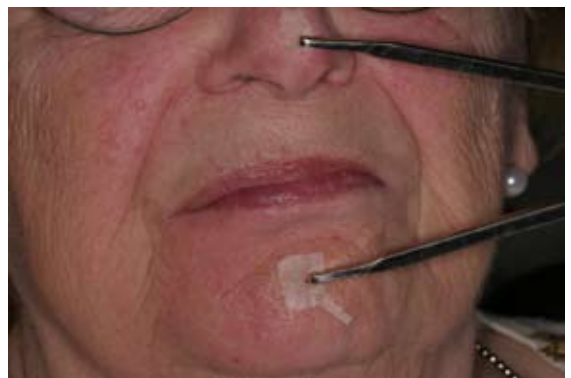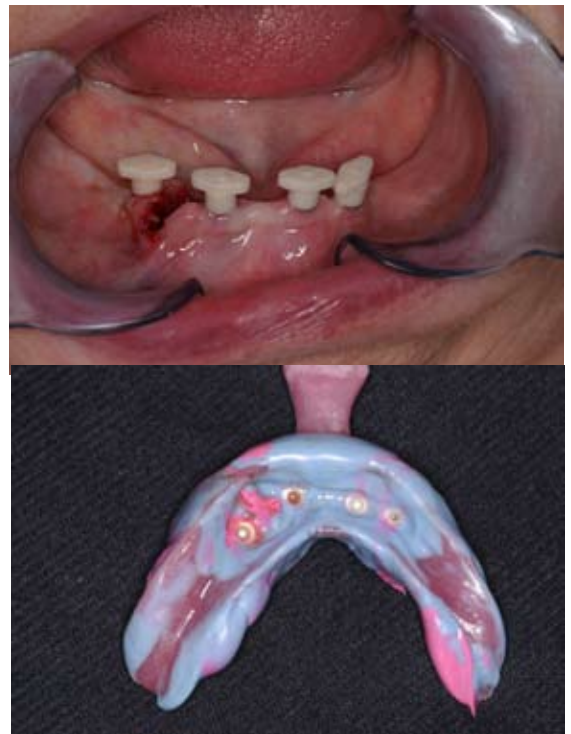CAVE: Die Kugelköpfe der Implantate dürfen den harten Prothesenrand nicht berühren. Der spannungsfreie Sitz ist sehr genau zu kontrollieren. Es wird empfohlen die Prothese im Laufe der ersten Woche wenn immer möglich nicht zu tragen, um eine reizlose Heilung des OP-Gebiets zu ermöglichen. In diesem Fall trat postoperativ nur eine leichte Schwellung auffällig. Zu keinem Zeitpunkt klagte die Patientin über Schmerzen oder andere Beschwerden. Nach einer Einheilungszeit von 4 Wochen wurden Abformungen für individuelle Löffel für den UK und OK genommen.

Die prothetische Behandlungsplanung gliederte sich in folgende Arbeitsschritte

- Abformung des UK und OK mit individuellen Löffeln
- Bißnahme zur Erzielung einer prothetischen Bißerhöhung
- Einprobe zusammen mit dem Techniker sowie einer 2. ästhetischen Anprobe
- Gerüstanprobe zur Überprüfung des passiven Sitzes und der abschließenden Eingliederung

Kurz vor Abdrucknahme wurde der Zahn 43, der die weichbleibende Unterfütterung mit seiner insuffizienten Telekrokronen noch unterstützt hat, entfernt und die Extraktionssalveole mit einem kollagenen Schwämmchen versorgt und vernäht. Zur Abformung des Unterkiefers mit individuellen Löffeln wurden 4 Abformhilfen auf die Implantate gesteckt und mit Adhäsiv beschickt. Daraufhin erfolgte eine Doppelmischabformung mit einem adhäsivem Silikon. Zur initialen Orientierung der Bißhöhe wurde zur Bestimmung der Ruheschwebelage ein Quetschbiß mit Putty angefertigt, um dem Labortechniker eine bessere 3-D Orientierung zur Herstellung der Bißschablonen zu ermöglichen. Abschließend wurde eine Gesichtsbogenregistrierung durchgeführt und die Zahnfarbe nach Wunsch der Patientin gewählt.

Die Bißnahme des UK und OK wurde mit Hilfe von individualisierten Bißschablonen durchgeführt. Im UK wurden dazu die Bißschablonen mit zwei Druckknöpfen auf den JMP Mini Eins Implantaten befestigt. Im OK wurde Prothesenadhäsiv verwendet. Durch diese Maßnahme kann eine vergleichsweise hohe Stabilität der Bißschablonen hergestellt werden und ein sehr exaktes Registrat durchgeführt werden. Nach Einzeichnung der Mittellinie, der Lachlinie sowie der Eckzahnlinie und nach Einstellung einer Bißerhöhung von ca. 3mm, die nach Fertigstellung einer Ruheschwebelage von ca. 7mm durchaus erzielbar schien, wurden die Bißschablonen wieder ins Labor überführt.



Technische Ausführung

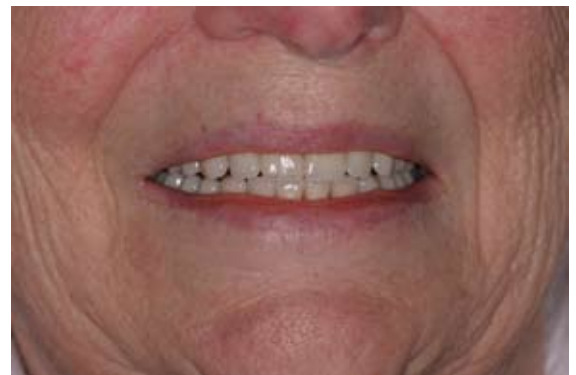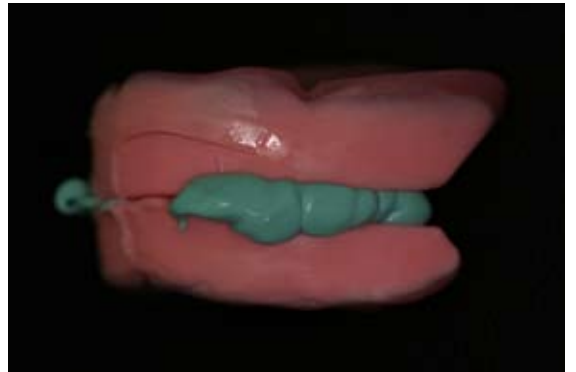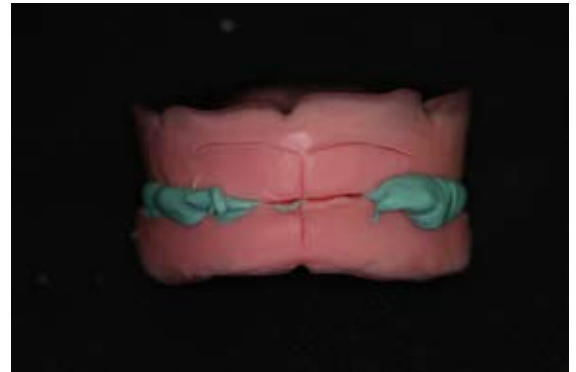
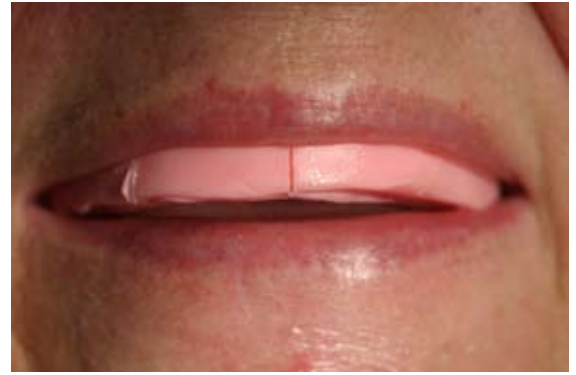Im UK wurden für eine dauerhafte Versorgung vier JMP Mini Eins Implantate in Regio 34, 32, 42, 44 gesetzt. Vordergründig war hier, aus Patientensicht, die möglichst sofortige, endgültige Versorgung zu vergleichsweise, zwar sicheren, aber aus wirtschaftlicher Sicht günstigen Bedingungen herzustellen. Auf die einphasigen Kugelpf-Implantate der Firma JMP Dental sollte aus unserer Sicht und Erfahrung zahlreicher ähnlich gelagerter Fälle eine optimierte Druck- und Schubverteilung in die geplante Supra-Struktur und prothetische Versorgung einfließen. Zu diesem Zweck entstand in Zusammenarbeit mit der Firma JMP Dental ein Prothetikhilfsteil zur passgenauen Übertragung als Abdruckkappe für das Kugelpfimplantat und gleichzeitig ein rückstandslos ausbrennbares Modellationshilfsteil für die Herstellung einer zahntechnischen Aufkonstruktion. Aus unserer Sicht war es hier notwendig, die Statik über eine primäre Verblockung auf den vergleichsweise doch graziilen Implantaten (2,3mm ϕ) zu favorisieren. Die gute Reinigungsfähigkeit, Biokompatibilität der Legierung, Tragekomfort und das sichere Handling durch Behandler und Patientin standen im Vordergrund der Planung. Zum Einsatz sollte eine verblockte, stegartige Primärstruktur mit Kugellanker auf die Implantate zementiert werden. Als Modellations-Zementierpfosten dient der rückstandslos ausbrennbare Abdruckpfosten. Prothetisch sinnvoll verteilt, wird die Modellation mit ausbrennbaren Kugelpf-Implantaten (Fa. Rhein `83 - Fertigteile mit Stegansätzen) versehen. Die Verblockung wird mit dem Modellationskunststoff Patternresin realisiert.

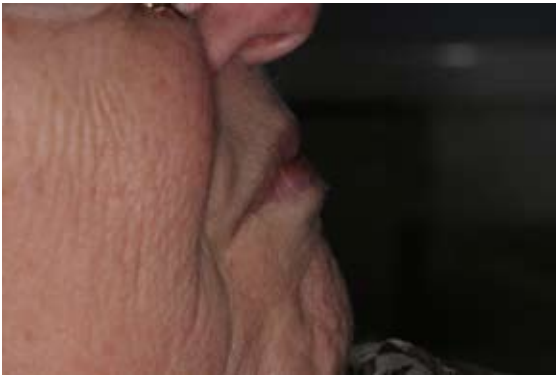Die Zementierpfosten haben eine Führungspassung auf dem Vierkant des Implantats und den Zementierspalt im Kugelbereich. Leichte Divergenzen lassen sich hier ausgleichen. Die Kunststoffpfosten lassen sich ebenso für die Fixierung der notwendigen Bißschablone und folgenden Einprobe der Aufstellung ausgezeichnet einsetzen.

Nach der bereits beschriebenen Bißregistrierung erfolgte die erste ästhetische Anprobe. Über die gute Vorbereitung bei der Ausmodellation der Wachswälle (weichgewebsunterstützung, Gesichtsebenen) am Patienten konnte hier ein Feinzielergebnis erreicht werden.

Im nächsten Schritt wurde eine Wachsenprobe des UK und OK zusammen mit dem ZTM M. Kleinitz in unserer Praxis durchgeführt. Dabei wurde noch einmal die Bißerhöhung und die Ruheschwabelage überprüft sowie auf die ästhetischen Wünsche der Patientin Bezug genommen.

Es wurde die statische Okklusion sowie die dynamische Okklusion überprüft sowie das Ausmaß der Weichteilunterfütterung im UK und OK festgelegt. Abschließend wurde der Steg auf Paßgenauigkeit und passiven Sitz überprüft. Dabei wurde besonders darauf geachtet, dass der Steg spannungsfrei auf der Schulter der Implantate aufsitzt.





Nach der funktionellen und ästhetischen Einprobe kann die Stegkonstruktion erstellt und erst losgelöst von der Versorgung als Gerüst auf seine passive Spannungspassung überprüft werden.

In einer weiteren Sitzung wird dann das Gerüst provisorisch festgesetzt und den bereits in die Stahlkonstruktion eingearbeiteten Containern und Inserts auf seine kontrollierte Endpassung überprüft.

Hier wird noch mal besonders auf die Band- und Muskelzüge in Funktion geachtet, um in dieser definitiv, retentiven Ruheposition der Prothese in der Basisausdehnung eventuell Stör- und Hebelwirkungen auszuschließen.

Zur Fertigstellung wurden in die UK-Prothese die Titan-Matrizen einpolymerisiert, die zur Aufnahme der flexiblen Nylon-Inserts (Abzugskraft farblich codiert von weich bis hart) dienen. Bei Platzmangel in der vertikalen empfiehlt sich eine Metallarmierung zur Aufnahme der Anker-Matrizen, wie in diesem Fall.

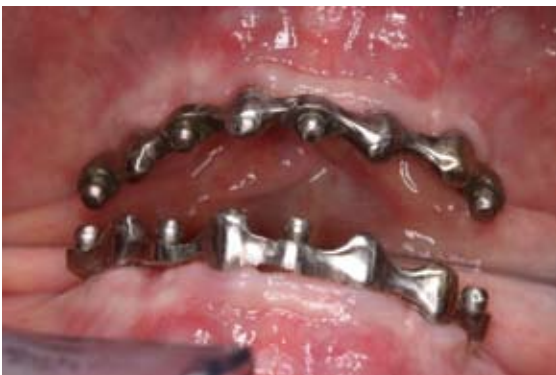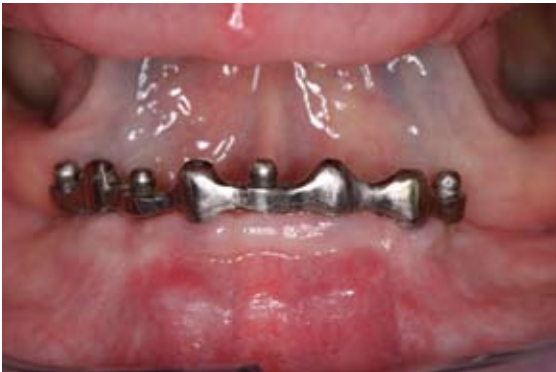Diese Versorgungsart stellt eine sichere, kostengünstige Prothetik als anwenderfreundliches Implantatkonzept dar.

Die Friktionselemente lassen sich praxisseits schnell und einfach austauschen. Die leicht „softe“ Lagerung der Prothese und die statisch richtige Anzahl und Verteilung der Kugellanker bieten unbedingt die geforderte implantatschonende Verankerung der Versorgung.

Aufgrund der sehr erfolgreichen ersten Anprobe wurde auf eine zweite verzichtet und die Arbeit nach Wünschen der Patientin fertiggestellt.

Vor der endgültigen Eingliederung der Arbeit wurde noch einmal die Ruheschwabelage, die statische und dynamische Okklusion sowie die Weichteilunterfütterung überprüft.

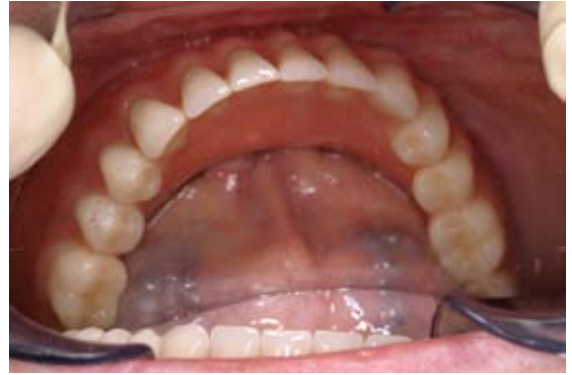Da die Patientin mit dem Ergebnis sehr zufrieden war, wurde dann der Steg mit Hilfe von Panavia (Kuraray Dental) unter Ausschluss von Sauerstoff einzementiert. Nach der Zementierung des Steges wurde dann die UK-Prothese auf den Steg aufgesetzt sowie die OK-Vollprothese eingegliedert. Es erfolgte eine abschließende Nachkontrolle 10 Tage nach Eingliederung. Durch den exakten adhäsiven Sitz der OK-Prothese sowie der hohen Retentionsstabilität der steggetragenen UK-Prothese konnte für die Patientin ein sehr erfolgreiches Ergebnis erzielt werden mit dem sie bis heute sehr zufrieden ist.



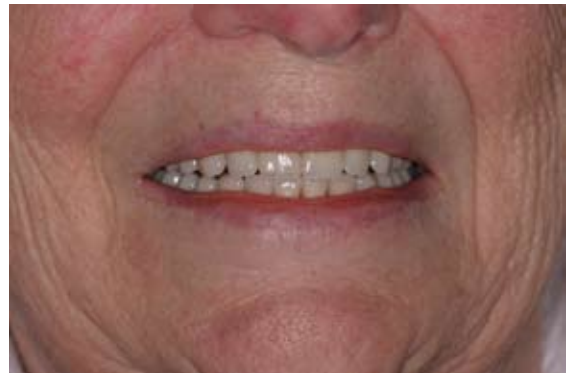Fazit

Das JMP Mini Eins Implantatsystem ist ein einfaches, effektives und auch kostengünstiges implantologisches Konzept zur Retention von Vollprothesen im UK.

Es handelt sich um ein „all inclusive system“ mit einem geringen chirurgischen Aufwand und minimalem Präparationstrauma für den Patienten.



Die Erweiterung des Konzepts auf die Verwendung von Stegkonstruktionen ermöglicht eine sichere Versorgung von Patienten mit hohen Kaukräften und gleichzeitig besonders hohen Anforderungen an die Retention bei Erreichen einer sehr hohen Sicherheit zur Vermeidung von Implantatüberbelastungen mit nachfolgenden möglichen Implantatverlusten. Die Verwendung von Komponenten der Firma Rhein `83 hat sich im Laufe der Entwicklung der Stegkonstruktion für uns sehr bewährt und stellt heute eine regelmäßige Behandlungsoption für unsere Patienten dar.



Verfasser:

Dr.med.dent.Christian-Eiben Buns
Zahnarzt, MSc, Spezialist für Parodontologie (DGP)
Dr.med.dent. Britta Wengel
Zahnärztin
Saarstrasse 13
51375 Leverkusen
rezeption@dr-buns.de, praxis.dr.wengel@gmx.de

Zahntechnik:

Kleinitz Zahntechnik GmbH
Michael Kleinitz
Auf dem Bohnbüchel 2
51381 Leverkusen
kleinitz-zahntechnik@t-online.de