

## FALLBERICHT MINI•EINS

### Minimal invasive Implantat-Versorgung bei zahnlosem Kiefer mit MINI•EINS Implantaten von JMP•DENTAL

Die MINI•EINS Implantate von JMP•DENTAL sind durchmesserreduzierte Titan Grad 5 Implantate mit einer mikrorauen Oberfläche für die sichere Osseointegration und einer hochglanzpolierten Gingivamanschette für ein perfektes und natürliches Weichgewebs-Management. Sie besitzen ein selbstschneidendes Kompressionsgewinde mit einer apikalen Fräskante und einen integrierten Kugelpfanker mit entsprechendem Gegenstück (auswechselbares O-Ring-Attachment im Titangehäuse). Die Implantate haben einen Durchmesser von 2,3mm und sind in den Längen 10, 11,5, 13, 15 und 18mm erhältlich. Zur Implantatbett-Bohrung gibt es drei Einmalbohrer mit verschiedenen Durchmessern (1,5, 1,7, 2,0mm). Die Implantate können schnell und atraumatisch mit einem minimal chirurgischen Eingriff gesetzt werden und haben durch die Schraubenform und die apikale Fräskante eine hohe Primärstabilität.

#### Fallbeschreibung:

Bei diesem Fall kam eine 81-jährige Patientin zu uns in die Praxis. Sie klagte über eine schlecht sitzende Unterkiefer-Prothese mit ständig wechselnden Druckstellen. Da die Prothesen erst ca. ein halbes Jahr alt waren, wurde von einer Neuversorgung abgesehen. Nach ausführlicher Besprechung und Auswertung des OPGs wurde, aufgrund der hohen Kosten und des großen chirurgischen Umfangs einer konventionellen Implantat-Versorgung, von der Patientin eine Versorgung mit MINI•EINS Implantaten von JMP•DENTAL gewünscht.

#### Bild 1

Das OPG zeigt den relativ stark atrophierten Unterkiefer mit zentral aufgebrachtener Messkugel (Ø 5mm) wonach die benötigten Implantatlängen bestimmt wurden, in diesem Fall 13mm für alle vier MINI•EINS Implantate.

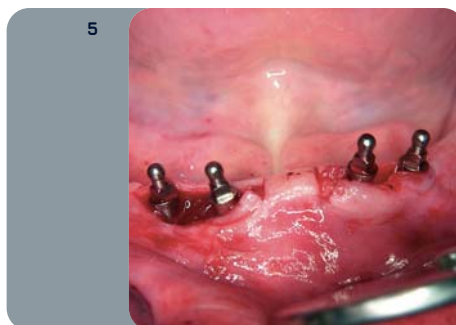
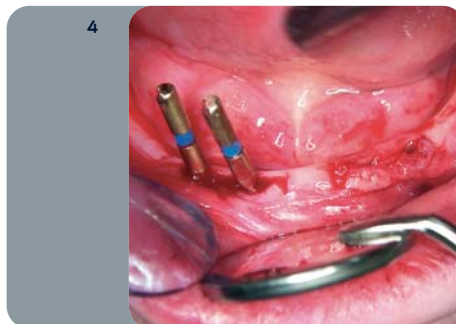
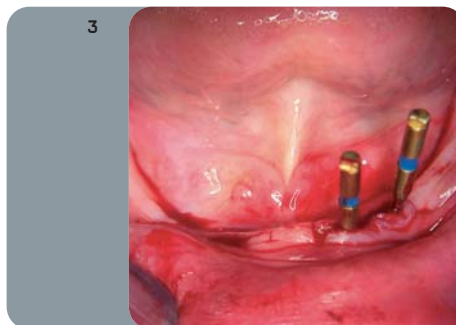
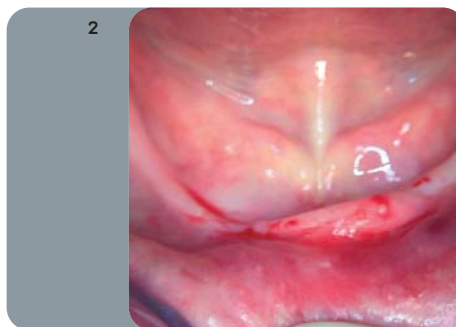
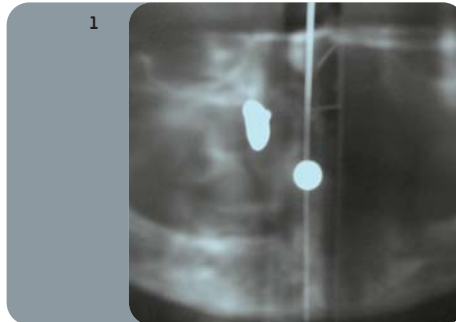


Bild 2

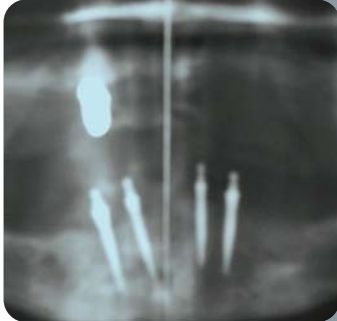
Die Insertion der Implantate ist sehr einfach und kann ohne großen instrumentellen Aufwand durchgeführt werden. Das Implantatset besteht aus wenigen Teilen und bleibt dadurch überschaubar. Die Bestimmung der vier Implantatpositionen erfolgt durch starken Druck mit einer PA-Sonde durch die Gingiva. So erhält man Referenzpunkte auf der Kompakta-Oberfläche. In der zu implantierenden Region wird eine ca. 1,5 bis 2cm lange Inzision mit zwei kurzen Entlastungsschnitten gemacht.

Bild 3 und 4

Die verschiebliche Gingiva wird in den Bereichen so abpräpariert, dass man gut an den Knochen herankommt und eine gute Aufsicht hat. Danach wird die Kompakta mit einem chirurgischem Rosenbohrer angeköhrt und die Oberfläche ein wenig eingeebnet. (Alternativ Bohrung ohne Anköhrnung mit dem Cortical Drill möglich) Die Pilotbohrung wird mit dem 1,7mm Einmalbohrer durch alternierende, drucklose Auf- und Abbewegungen mit einem doppeltreduzierten Winkelstück oder speziellem Implantat-Winkelstück unter Spülung mit isotonischer Kochsalzlösung durchgeführt. Die richtige Länge ist an den Markierungen des Einmalbohrers ersichtlich. Die Parallelität der Pilotbohrung überprüft man am leichtesten mit gebrauchten, stumpfen, sterilisierten Pilotbohrern.

Bild 5

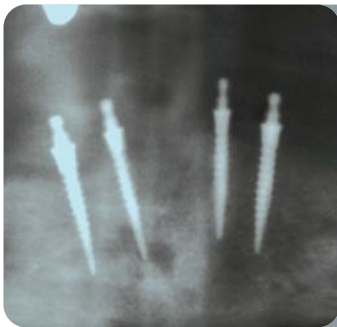
Danach wird das Implantat manuell eingedreht. Dazu nimmt man es aus der sterilen Verpackung und dreht es mit Hilfe des ICS (Implantat-Carrier-System) vorsichtig unter leichtem Druck ein. Dabei ist darauf zu achten, dass jeweils nach 2 bis 3 Umdrehungen eine Umdrehung zurück erfolgt, um den Knochen zwischendurch zu entspannen. Wenn die Fingerkraft nicht mehr ausreicht um das Implantat in die finale Position zu drehen, kann man den zum System gehörigen Hebel verwenden. Auch hierbei gilt: dreimal Vorwärts, einmal Rückwärts. Das Implantat wird soweit eingedreht, bis die Gingivamanschette mit der Gingiva plan abschließt.



6

**Bild 6 und 7**

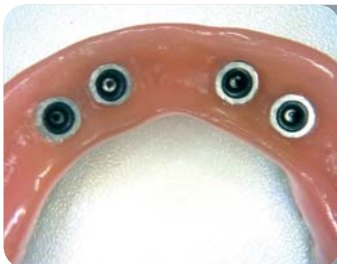Danach erfolgt die Wundversorgung durch Einzelknopfnähte. Zum Abschluss wird nochmals ein OPG zur Lagekontrolle der Implantate gemacht.



7

**Bild 8**

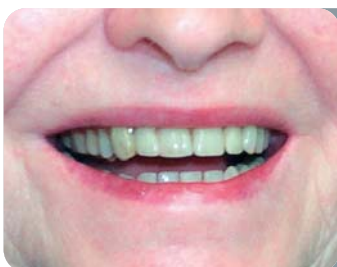Durch die Form des Implantats und die Kompression des Knochens wird sofort eine sehr gute Primärstabilität erzielt, so dass die Einarbeitung der O-Ring-Attachments gleich am Stuhl erfolgen kann. (Alternativ Überbrückung der Einheilzeit mit weicher Unterfütterung) Dazu werden die Wunden mit Kofferdamm abgedeckt und die Matrizen aufgesetzt. Die Prothese wird nun soweit ausgeschliffen, bis sie drucklos in der korrekten Position und Okklusion im Munde sitzt. Danach werden die Attachments mittels Autopolymerisat (z.B. PalaXPress, Fa. Kulzer) im Mund mit der Prothese verbunden. Darüber erfolgt eine Überabformung mit Alginat und die Prothese wird zur Überarbeitung ins Labor geschickt.



8

**Bild 9**

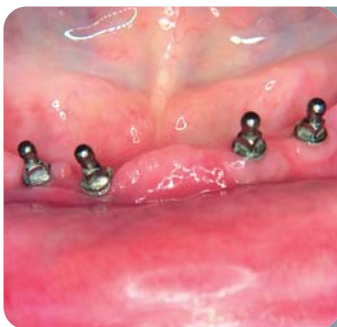Noch am selben Tag kann die Patientin so eine gut fixierte, lagestabile Prothese tragen und mit einem Lachen nach Hause gehen.



9

**Bild 10**

Nachsorge erfolgt am Tag darauf und die Nahtentfernung ca. 10 Tage später.



10

**Fazit**

Das MINI•EINS Implantatsystem von JMP•DENTAL ist ein einfaches, effektives und kostengünstiges implantologisches Konzept für die schnelle, sofortige und dauerhafte Stabilisierung von Totalprothesen. Es ist ein All inclusive System mit geringem chirurgischem Aufwand, minimalem Trauma und geringen Kosten für den Patienten. Es eignet sich besonders als Zweitsystem im sonstigen implantologischen Alltag.

**Korrespondenzadresse:**

Gemeinschaftspraxis für Zahnheilkunde  
Dr. P. M. Lamers/ZA T. Nordbruch  
Bahnhofstr. 13  
26180 Rastede  
04402/3166 oder 3140  
Zahnarzt@Nordbruch.de